УДК 636.22:619:616.993.1

КЛИНИКО-ГЕМАТОЛОГИЧЕСКИЙ СТАТУС КОРОВ ПРИ СПОНТАННОМ АНАПЛАЗМОЗЕ

Скорнякова О.О., кандидат ветеринарных наук, доцент
E-mail: olymur@yandex.ru
Федеральное государственное бюджетное образовательное учреждение высшего образования
«Вятский государственный агротехнологический университет»,
г. Киров, Россия

Аннотация. В статье проанализированы показатели экстенсивности и интенсивности спонтанной анаплазмозной инвазии и гематологического статуса у коров с клиникой мастита и задержанием последа и послеродового эндометрита. По результатам микроскопии крови уровень паразитемии маститных коров оказался выше и равнялся 3,58±1,44 против 2,38±0,65 анаплазм в 100 п.з. микроскопа. Результаты гематологического статуса свидетельствуют о наличии признаков гипохромной анемии в крови маститных и гинекологически больных коров.

Ключевые слова: анаплазмоз, *Anaplasma marginale (centrale),* коровы, симптомы, гематология.

CLINICAL AND MORPHOLOGICAL STATUS OF THE COWS WITH SPONTANEOUS ANAPLASMOSIS

Skornyakova O.O., candidate of veterinary sciences, associate professor
E-mail: olymur@yandex.ru
Federal State Budgetary Educational Institution of Higher Education
«Vyatka State Agrotechnological University», Kirov, Russia

Annotation. The article analyzes the indices of extensiveness and intensity of spontaneous anaplasmic invasion and hematological status in the cows with clinical mastitis and retained placenta and postpartum endometritis. According to the results of blood microscopy, the level of parasitemia in mastitis cows was higher and it equaled 3.58±1.44 versus 2.38±0.65 anaplasmas in 100 in the field of vision of the microscope. The results of the hematological status indicate the presence of hypochromic anemia signs in the blood of mastitis and gynecologically sick cows.

Keywords: anaplasmosis, *Anaplasma marginale (centrale),* cows, hematology.

Анаплазмоз крупного рогатого скота – трансмиссивная природно-очаговая кровепаразитарная болезнь с явлениями глубокой анемии,

нарушением функции желудочно-кишечного тракта и истощением, возбудителями которой являются внутриклеточные прокариоты (риккетсии) кокковидной формы, не имеющие «истинного» ядра [1, 2, 6]. При длительном носительстве анаплазм у дойных животных регистрируется анемия, маститы и снижение удоев [4, 5].

Цель работы – провести анализ клинико-гематологического статуса коров с клиническими признаками мастита и гинекологических заболеваний при спонтанном анаплазмозе.

Материалы и методы. Работа выполнена на базе крупного хозяйства Вятскополянского района, основными направлениями деятельности которого является производство молока и говядины, выращивание зерновых, зернобобовых и кормовых культур. Хозяйство имеет племенной статус по чёрно-пёстрой породе крупного рогатого скота.

Лабораторные исследования включали микроскопию мазков из периферической крови спонтанно зараженных животных с клиническими признаками мастита и гинекологических заболеваний, окрашенных по методу Романовского-Гимза с использованием буферного раствора [3]. При анализе клинико-гематологического статуса коров подсчитывали экстенсивность и интенсивность поражения анаплазмами (ЭАИ, ИАИ) в группе коров номер 1 с клиникой мастита (n = 21) и номер 2 – задержанием последа или послеродового эндометрита (n = 29), а также морфологические показатели крови на гематологическом анализаторе URIT-3020 (n = 14). Показатели лейкоцитарной формулы считали по общепринятой методике. Статистическое стандартное отклонение в группе определяли с использованием компьютерной программы Microsoft Office Excel 2010.

Результаты исследований и их обсуждение. При микроскопическом исследовании 50 проб стабилизированной крови коров обнаружено всего 25 положительных проб на анаплазмоз. ЭАИ в группе коров с клиническими

признаками мастита составила 57,14%, а в группе коров с клиническими признаками гинекологических заболеваний – 44,83%. Следует отметить, что уровень паразитемии маститных коров был выше и равнялся 3,58±1,44 против 2,38±0,65 анаплазм в 100 п. з. микроскопа (таблица 1).

Таблица 1 – Клинические показатели зараженности коров анаплазмозом

Группы	Количество исследуемых животных	ЭАИ, %	ИАИ, количество анаплазм в 100 п.з. микроскопа
Коровы с клиническими признаками мастита	21	57,14	3,58±1,44
Коровы с клиническими признаками гинекологических заболеваний	29	44,83	2,38±0,65

В мазках крови коров, окрашенных по Романовскому-Гимза, в эритроцитах находили единичных паразитов точковидной или округлой формы темно-красного цвета с зоной гемолиза по периферии, отличающихся локализацией.

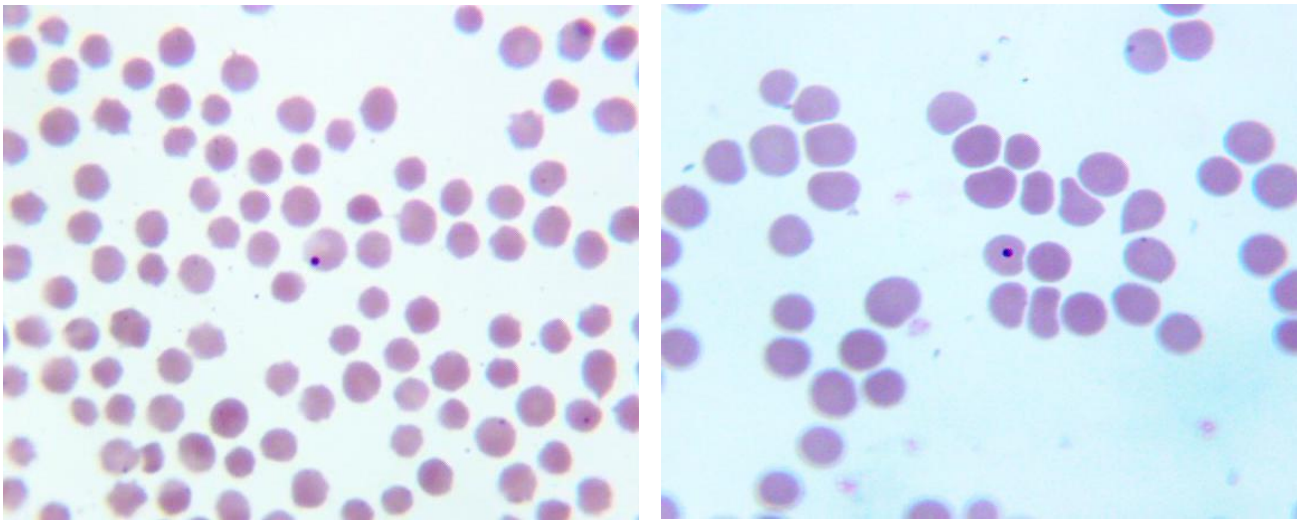

а б

Рисунок 1 – *A. marginale* (а) и *A. centrale* (б) в крови коров,
(х1000, окраска по методу Романовского-Гимза) (фото автора)

В 92% случаях паразиты располагались на периферии или ближе к периферии эритроцита, что характерно для *Anaplasma marginale* (рисунок 1а), в 8% случаях – ближе к центру эритроцита, что характерно для *Anaplasma centrale* (рисунок 1б), которая обладает меньшей вирулентностью по сравнению с первым видом [2].

Таблица 2 – Гематологические показатели крови коров

Показатели	Референсные значения	Группы	
		1 (n = 7)	2 (n = 7)
		субклинический мастит	задержание последа, послеродовой эндометрит
WBC,×109/л	4,5-12,0	6,54±1,32	6,62±1,66
RBC,×1012/л	5,0-8,0	5,54±0,27	5,64±0,47
HGB, г/л	90-120	94,14±3,13	92,0±2,89
HCT, %	35-45	36,77±2,01	36,6±3,95
MCV, фл.	37-51	48,46±3,53	52,57±4,56
MCH, пг	13-18	9,61±0,56	9,01±0,48
MCHC, г/л	330-370	268,57±14,56	269,28±19,01
PLT, ×109/л	260-700	382,14±147,58	718,57±103,24
PCT, %	0,068-0,176	0,23±0,10	0,43±0,06
Базофилы, %	0-2	-	-
Эозинофилы, %	3-10	8,14±4,52	3,86±2,41
Нейтрофилы палочкоядерные, %	2-5	4,29±0,76	3,43±0,77
Нейтрофилы сегментоядерные, %	20-35	36,14±2,19	36,86±2,67
Лимфоциты, %	40-75	51,43±5,85	55,71±4,57
Моноциты, %	0-2	-	1±0

Гематологический статус коров при спонтанном анаплазмозе характеризовался в 1 и 2 группе коров следующими признаками (таблица 2):

- низким количеством RBC, уровнем HGB и HCT. Все перечисленные показатели находились вблизи нижней границы физиологической нормы;

- снижением MCH на 26,01 и 33,69% и MCHC на 18,61 и 18,4% соответственно;

- увеличением MCV на 3,08% в крови коров 2 группы;

- увеличением процентного соотношения сегментоядерных нейтрофилов на 1,14 и 1,86%;

- повышением количества PLT и завышенным в 2,5 раза PCT у коров с клиническими признаками гинекологических заболеваний.

Заключение. По результатам микроскопических исследований экстенсивность инвазии коров при спонтанной форме анаплазмоза в условиях Вятскополянского района Кировской области составила 50%. Наибольшая ЭАИ зарегистрирована у коров с клиническими признаками мастита. Показатели паразитемии свидетельствуют о низкой степени поражения анаплазмами эритроцитов крови, что характерно для носительства.

Результаты гематологического статуса говорят о наличии признаков гипохромной анемии в крови маститных и гинекологически больных коров, которая часто встречается при кровепаразитарных заболеваниях.

Список источников

1. Паразитология и инвазионные болезни животных / М. Ш. Акбаев, Ф. И. Василевич, Р.М. Акбаев [и др.]. М. : КолосС, 2008. С. 537.
2. Марков А. А., Петрашевская Е. Н. Пироплазмидозы сельскохозяйственных животных: диагностика, лечение и профилактика / под ред. А. А. Маркова. М. : Сельхозгиз, 1935. С. 98.
3. Методические указания по лабораторной диагностике пироплазмидозов животных // URL: https://files.stroyinf.ru/Data2/1/4293730/4293730214.htm (дата обращения: 11.11.2022).
4. Скорнякова О. О. Мониторинг протозойных кровепаразитарных болезней крупного рогатого скота в Кировской области (2005-2020) // Современные научно-практические достижения в ветеринарии : сборник статей Международной научно-практической конференции. Киров, 2021. Вып. 12. С. 135-138.

5. Скорнякова О. О. Сезонная динамика зараженности нетелей и коров при спонтанном анаплазмозе в Кировской области // Ученые записки Казанской государственной академии ветеринарной медицины им. Н.Э. Баумана. Казань, 2020. Том 243 (III). С. 245-249.
6. Протозойные болезни сельскохозяйственных животных / Н. И. Степанова, Н. А. Казаков, В. Т. Заблоцкий [и др.]. М. : Колос, 1982. С. 346-348.